

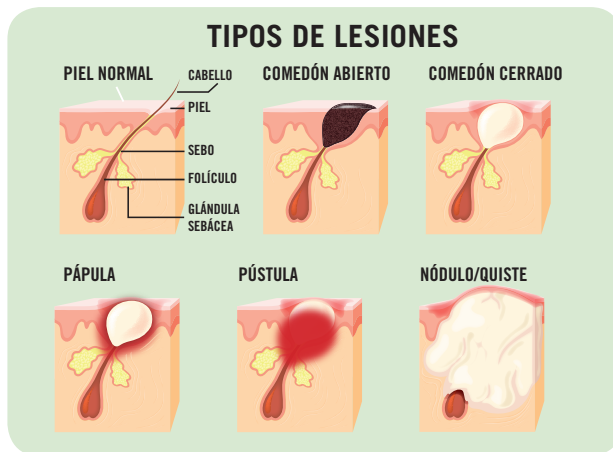


Descripción de la Patología

El acné es una enfermedad inflamatoria crónica que afecta a la **unidad pilosebácea**. Los factores implicados en su aparición son: hipersecreción sebácea, obstrucción de los canales foliculares, proliferación de *Propionibacterium acnes*, cambios en la microbiota cutánea y alteraciones autoinmunes.

El **acne vulgaris** es el más frecuente. Afecta principalmente a adolescentes y se localiza en rostro, tronco y espalda. Puede dejar lesiones residuales y tener un impacto psicosocial que altera la calidad de vida del paciente.

Existen otras variantes del acné: excoriado, conglobata, *fulminans*, neonatal, iatrogénico...



Consejo Farmacéutico

- No manipular lesiones
- Usar cosméticos *oil free*, no comedogénicos
- Higiene diaria, mañana y noche
- Secar sin fricción
- Evitar el contacto del cabello con el rostro
- Lavar el cabello con regularidad
- Realizar afeitado manual, nunca eléctrico
- Dieta equilibrada, rica en antioxidantes

Principales medicamentos inductores o agravantes

- Antidepresivos tricíclicos
- Antineoplásicos
- Derivados halogenados
- ACTH
- Minoxidilo (tópico)
- Anticonceptivos orales
- Antituberculosos
- Esteroides andrógenos anabólicos
- Inmunosupresores
- Psicótropos
- Antiepilépticos
- Corticosteroides
- Glucocorticoides
- Litio
- Vitaminas B₁₂ y D

Tratamiento farmacológico de indicación farmacéutica

- Peróxido de benzoilo (POB)
- Ácido azelaico

Tratamiento farmacológico por prescripción médica

- Retinoides tópicos
- Peróxido de benzoilo
- Ácido salicílico
- Ácido glicólico
- Ácido azelaico
- Antibióticos tópicos y orales
- Anticonceptivos orales
- Isotretinoína oral

Tratamiento farmacológico por prescripción médica

- Higiene:** gel, espuma o solución micelar específica, de pH ácido. Puede finalizarse con loción astringente.
- Hidratación:** emulsiones o geles con acción seborreguladora y matificante. Dependiendo de la lesión, elegir activos antiinflamatorios, queratolíticos y/o antibacterianos.
- Mascarilla:** calmante, seborreguladora, matificante, renovadora y/o exfoliante.
- Exfoliantes:** evitar si hay lesiones inflamatorias.
- Sticks:** antiinflamatorio y queratolítico.
- Maquillaje:** *oil free*, no comedogénico.
- Fotoprotección:** *oil free*, no comedogénica.

Retinoides tópicos, ácido salicílico, alfa-hidroxiácidos, gluconato de zinc, azufre y resorcinol: son activos cosméticos presentes en los cosméticos y productos sanitarios de indicación farmacéutica.



Derivación al Especialista

Si el paciente **no responde al tratamiento** y ante **embarazo y lactancia**

Si el paciente **es menor de 12 años o mayor de 40**

Si el acné es **de grado 2, 3 o 4** o de alguna variante grave.

Si las lesiones **afectan a torso, espalda** o a una **superficie extensa**

Si sospechamos que está **inducido o agravado por medicamentos**

Si el acné **altera la conducta** psicológica o social del paciente



Algoritmo de actuación

GRADO 1	GRADO 2	GRADO 3	GRADO 4
Acné comedoniano	Acné papulopustuloso, moderado	Acné papulopustuloso grave, acné nodular moderado	Acné nodular grave, quístico o con tendencia cicatricial
Acné no inflamatorio. Comedones abiertos y cerrados	Acné inflamatorio. Pápulas y pústulas superficiales	Pápulas y pústulas que evolucionan a nódulos. A veces dejan cicatrices	Nódulos y quistes que siempre dejan cicatrices
Lesiones en el rostro	Lesiones en el rostro que se pueden extender al tronco	Lesiones en el rostro que se pueden extender al tronco y espalda	Lesiones en el rostro que se pueden extender a otras partes del cuerpo



POB O ÁCIDO AZELAICO Y/O TRATAMIENTO NO FARMACOLÓGICO

CUIDADOS ESPECÍFICOS DERMOFARMACIA

DIAGNÓSTICO Y TRATAMIENTO POR PRESCRIPCIÓN MÉDICA

CUIDADOS ESPECÍFICOS DERMOFARMACIA

MEDIDAS HIGIÉNICO-DIETÉTICAS

EDUCACIÓN SANITARIA

MEDIDAS HIGIÉNICO-DIETÉTICAS

EDUCACIÓN SANITARIA

EN CASO DE TRATAMIENTO MÉDICO POR ISOTRETINOÍNA

Grave efecto teratógeno

Efecto adverso: sequedad severa en mucosas y piel

Evitar: queratolíticos y seborreguladores

Recomendar: - Emolientes para piel y labios

- Hidratantes para mucosa nasal y vaginal

- Hidratantes oculares



Caso Práctico



Acude a la farmacia un **adolescente** de 14 años, acompañado de sus padres, porque "le están saliendo **granos**", en busca de alguna solución para los mismos



Presenta algunos **comedones** aislados tanto **abiertos** como **cerrados** en el rostro. No pápulas ni pústulas. Tampoco hay lesiones en otras zonas del cuerpo. El adolescente no toma ninguna medicación



Recomendamos **POB** 2,5% una vez al día, acompañado de **medidas higiénico-dietéticas, cuidados dermofarmacéuticos y hábitos de vida.**

Si no mejora en un mes, derivamos al médico